

## ABSTRACT

## Non-invasiv behandling af carieslæsioner

Plastforsegling er en gængs non-invasiv behandling til standsning af superficielle okklusale carieslæsioner i det unge permanente tandsæt. Plastforsegling har også vist sig effektiv til at standse superficielle approximale læsioner, men anvendelsen er meget begrænset i Danmark. En ny teknik, plastinfiltration, er primært introduceret til behandling af approximal caries, og resultaterne fra de første kliniske undersøgelser viser en bedre effekt end af fluorapplikation til behandling af sådanne læsioner. Der er endnu ingen kliniske undersøgelser af plastinfiltration af okklusal caries.

Resultaterne fra en ny dansk undersøgelse SEAL-DK viser, at manifesterede okklusale carieslæsioner, som traditionelt behandles operativt med en fyldning, i stedet kan plastforsegles, og at det som oftest vil være muligt at stoppe carieslæsionens progression, hvis forseglingen er intakt og tæt.

Formålet med denne artikel er at beskrive tidspunktet for non-invasiv og invasiv behandling af carieslæsioner samt indikationsområderne for plastforsegling/infiltration af okklusale og approximale carieslæsioner i det primære og permanente tandsæt. Samtidig beskrives indikation og resultater fra SEAL-undersøgelsen.

# Plastforsegling og infiltration af okklusale og approximale carieslæsioner

Azam Bakhshandeh, adjunkt, ph.d., Sektionen for Cariologi, Endodonti og Klinisk Genetik, Odontologisk Institut, Det Sundhedsvidenskabelige Fakultet, Københavns Universitet

Kim Ekstrand, lektor, ph.d., Sektionen for Cariologi, Endodonti, Pædagogik og Klinisk Genetik, Odontologisk Institut, Det Sundhedsvidenskabelige Fakultet, Københavns Universitet

Vibeke Qvist, lektor, dr.odont., ph.d., Sektionen for Cariologi, Endodonti, Pædagogik og Klinisk Genetik, Odontologisk Institut, Det Sundhedsvidenskabelige Fakultet, Københavns Universitet

Cariesbilledet er forskelligt i det primære og permanente tandsæt. I det primære tandsæt udvikles caries oftest på approximalfladerne mellem 04 og 05'erne efter etableret approximalkontakt (1). I det unge permanente tandsæt er okklusal caries det helt overvejende problem, mens approximalcaries udgør et stigende problem på voksne (Fig. 1). I takt med en reduceret cariesforekomst er nye teknikker blevet tilgængelige, og det har ført til en ændring af behandlingsinterventionerne. Således har behandlingsvalget bevæget sig fra gængs fyldningsterapi mod non-invasive profylaktiske og terapeutiske tiltag som plastforsegling (2,3). I de sidste par år er en ny mikro-invasiv metode, plastinfiltration blevet introduceret (4-6). Formålet med denne artikel er at gennemgå indikationsområder, materialetyper, teknikker, og effekt af plastforsegling og plastinfiltration på okklusale og approximalflader i det primære og permanente tandsæt. Derudover beskrives et nyt non-invasivt behandlingstiltag for fyldningskrævende okklusale carieslæsioner: den såkaldte SEAL-behandling.

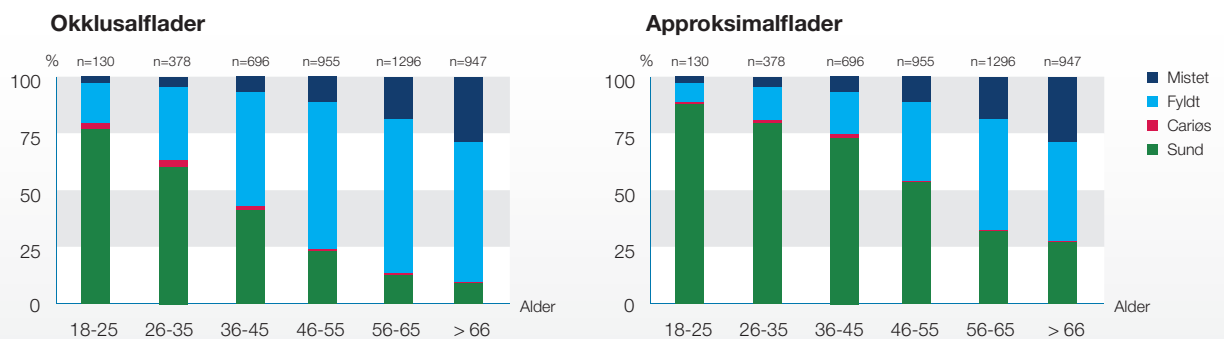
### Tidspunkt for non-invasiv og invasiv carierterapi

Selvom emaljen og dentinen er tydeligt demineraliseret i "white" eller "brown spot" carieslæsioner, vil de interprismatiske rum generelt være for smalle for bakteriepenetration, så længe emaljen klinisk er intakt (7). Ved fortsat progression sker der makroskopisk kavitetsdannelse i emaljen, men først

#### EMNEORD

Dental caries;  
fissure sealants;  
dental  
restorations

## Gennemsnitlig tandstatus



**Fig. 1.** Gennemsnitlig tandstatus okklusalt og approksimalt (præmolærer og molærer) i relation til aldersgruppe for de 4.402 personer fra den danske KRAM-undersøgelse, som fik foretaget en odontologisk undersøgelse.

**Fig. 1.** Average dental status for occlusal and proximal surfaces (premolars and molars) in relation to age groups of the 4,402 participants in the Danish KRAM-study, who underwent a dental examination.

ved kaviteter i den inderste del af emaljen ses bakterier i dentinen (7). Den demineraliserede dentin misfarves til gullig-brunlig farve som et resultat af biokemiske ændringer i kollagen og optagelse af farve fra mundhulen (8). Fortsat demineralisering fører til nekrose af kollagenet og indvækst af bakterier. Det bakteriekontaminerede lag af dentinen kan ikke remineraliseres (8,9). Faktorer som cariesangrebets udstrækning og aktivitet samt risikofaktorer knyttet til patienten og læsionen er væsentlige for valget mellem non-invasiv og invasiv behandling. Behandlingsvalget vil også være påvirket af progressionshastigheden, som varierer i de to dentitioner. I det primære tandsæt er progressionshastigheden gennem emalje 2-3 gange hurtigere end i det permanente tandsæt (10). Derudover progredierer dentinlæsioner 3-6 gange hurtigere end emaljelæsioner i begge dentitioner (10,11).

Non-invasiv cariesbehandling kan være profylaktisk eller terapeutisk, lokal eller generel. Ved profylaktisk behandling ses ingen tegn på caries på tanden eller fladen, hvorimod terapeutisk behandling anvendes på superficielle carieslæsioner (12) identificeret ved klinisk og/eller radiologisk undersøgelse. De generelle profylaktiske interventionsmuligheder på gruppebasis omfatter bl.a. vand- og saltfluoridering, hvilket ikke anvendes i Danmark. Fluorskylninger i skolerne er man også gået væk fra de fleste steder i Danmark grundet den forbedrede tandsundhed. I stedet anvendes individbaserede profylaktiske tiltag såsom instruktion i optimal mundhygiejne, fluoridapplikationer, kostkontrol m.m. Når også sådanne profylaktiske metoder vurderes utilstrækkelige til at standse cariesprogressionen, kan de suppleres med terapeutisk plastforsegling og -infiltration.

Invasiv cariesbehandling er en effektiv måde at standse progressionen af en manifest carieslæsion, når bakteriernes vækst ikke kan kontrolleres med non-invasive behandlingsmulighe-

der. Dette stadium er karakteriseret ved fremskreden demineralisering og bakterieinfiltration af dentinen. Der er dog flere ulemper ved sådan en behandling. I forbindelse med okklusale og approksimale carieslæsioner indebærer fyldningsterapi en uundgåelig fjernelse af sundt tandvæv ved ekskavering af det demineraliserede væv i emalje og dentin (13). Samtidig har fyldninger en begrænset levetid, som resulterer i reparationer og omlavninger, ofte med mere komplicerede behandlinger til følge (13). Hos børn er der yderligere udfordringer med fyldningskvaliteten på grund af tekniske vanskeligheder i primære tænder og dårlig accept hos små børn, hvorfor fyldningers holdbarhed både varierer med tandsættet og patientens alder, carieslæsionens lokalisation og størrelse samt de anvendte materialer (13,14).

I flere spørgeskemaundersøgelser er det vist, at tandlæger udviser stor variation med hensyn til, hvornår de finder det hensigtsmæssigt at intervenere i cariesprocessen (15-17). De fleste tandlæger vælger en eller anden form for behandling af læsioner i den inderste del af emaljen, og stort set alle tandlæger vælger at restaurere tænder med tydelige dentinlæsioner. Beslutningen om, hvornår der skal vælges invasiv terapi, varierer med carieslæsionens dybde, patientens cariesrisiko, praksistype og tilskudsordning (18). En netop afsluttet klinisk undersøgelse har vist, at invasiv carierterapi af okklusale carieslæsioner igangsættes tidligt i det unge permanente tandsæt i Danmark. Således var ca. hver fjerde okklusale fyldning en behandling af læsioner, som radiologisk var begrænset til emaljen eller emalje-dentin-grænsen (19), selvom der under sådanne læsioner stort set aldrig vil være bakterieindtrængning i den underliggende dentin. På baggrund af disse resultater blev der i 2007 startet nyt dansk forskningsprojekt – SEAL-DK – med det formål at undersøge mulighederne for at udvide kriterierne for anvendelse af non-invasiv plastforsegling af manifeste

**Forsegling, infiltration og SEAL-behandling**

	Flade	Indikationsområder	Diagnose	Procedure
FORSEGLING	Okklusal	Klinisk – Initiale carieslæsioner evt. med mikrokaviteter på emaljen  Radiologisk – Maks. < en tredjedel ind i dentinen	Caries Dentalis Progressiva Superficialis	– Pudsning af overfladen med tand-pasta el. pudse-pasta – Syrætsning med 35-38 % fosforsyre i 60 sek. – Grundig skylning med vand i 30 sek. og tørlægning – Dehydrering med alkohol x 2 – Applikation af forseglingsmaterialet – 20 sek. efter applicering, polymeriseres i 40 sek. – Kontrol af adaptation – Fjernelse af okklusion og artikulation fra forseglingen
	Approksimal	Klinisk – Initiale carieslæsioner uden kavitetsdannelse på overfladen  Radiologisk – Maks. < en tredjedel ind i dentinen	Caries Dentalis Progressiva Superficialis	– Fjernelse af ortodontisk bånd 2-3 dage efter applicering – Pudsning af overfladen med tandtråd – Isolation af nabotanden med teflonbånd/matrice – Syrætsning 35-38 % fosforsyre i 60 sek. – Grundig skylning med vand i 30 sek. og tørlægning – Dehydrering med alkohol x 2 – Applikation af forseglingsmaterialet – Fjernelse af overskud med tandtråd og luftpåblæsning – 60 sek. efter applicering, polymeriseres i 40 sek. – Evt. polering af overfladen
INFILTRATION	Approksimal	Klinisk – Initiale carieslæsioner uden kavitetsdannelse på overfladen  Radiologisk – Maks. < en tredjedel ind i dentinen	Caries Dentalis Progressiva Superficialis	– Pudsning af overfladen med tandtråd – Påsætning af kofferdamanlæg – Anbringelse af en kile og matriceanordning – Syrætsning med 15 % saltsyre i 2 min. – Grundig skylning med vandspray i 30 sek. og tørlægning – Dehydrering med alkohol x 2 – Applikation af forseglingsmaterialet i 1 min. – Fjernelse af overskud med tandtråd og luftpåblæsning – 60 sek. efter applicering, polymeriseres i 40 sek. – Genapplikation af forseglingsmaterialet – Fjernelse af overskud med tandtråd og luftpåblæsning – Polymeriseres i 40 sek. – Evt. polering af overfladen
SEAL	Okklusal	Klinisk – Fyldningskrævende carieslæsioner  Radiologisk – Maks. halvvejs ind i dentinen	Caries Dentalis Progressiva Medialis	– Pudsning af overfladen med tandpasta el. pudsepasta – Syrætsning med 35-38 % fosforsyre i 60 sek. – Grundig skylning med vand i 30 sek. og tørlægning – Dehydrering med alkohol x 2 – Applikation af resinmaterialet – 20 sek. efter applicering, polymeriseres i 40 sek. – Kontrol af adaptation – Fjernelse af okklusion og artikulation fra forseglingen

**Tabel 1.** Terapeutiske indikationsområder, diagnose og procedurer for plastforsegling/infiltration.

**Table 1.** Therapeutic indications, diagnosis and procedures for resin sealing/infiltration.



okklusale carieslæsioner i det permanente tandsæt på børn, unge samt voksne behandlet i en række kommunale tandplejer samt på Tandlægeskolen, Københavns Universitet (20,21). SEAL-DK omfatter to igangværende, randomiserede, kliniske undersøgelser, én på børn og unge og én på voksne. I den første undersøgelse indgår 521 børn og unge patienter mellem seks og 17 år med en okklusale carieslæsion vurderet som fyldningskrævende. Efter randomisering fik to tredjedele af læsionerne SEAL-behandling og en tredjedel plastfyldning. 69 tandlæger fra ni Kommunale Tandplejer udførte behandlingerne. I den anden undersøgelse indgår 52 patienter mellem 21 og 68 år med 72 fyldningskrævende okklusale carieslæsioner. Efter randomisering fik 60 læsioner SEAL-behandling, og 12 læsioner blev restaureret. Alle behandlingerne blev udført af samme behandler.

### Materialer til forsegling, infiltration og SEAL-behandling

#### Forsegling

I 1955 viste Buonocore, at det klinisk er muligt at opnå retention af plast til emaljeoverflader ved ætsning af emaljen med fosforsyre. Han forudså, at "the acid etch technique" ville kunne anvendes som en cariesforebyggende behandling til plastforsegling af pits, fissurer og initiale carieslæsioner (22). Det var imidlertid først i 60'erne, at den cariesforebyggende effekt af fissurforsegling blev eftervist klinisk (23). Plastforseglingsmaterialer kategoriseres efter deres polymerisering og indhold i fire generationer, hvor den første generation var polymeriseret med ultraviolet lys, og den anden var autopolymeriserende. Disse materialer markedsføres ikke længere. Den tredje generation aktiveres med synligt lys, og den fjerde indeholder fluorid. Formålet med udvikling af den fjerde generation var at øge den cariesreducerende effekt af forseglingerne, men kliniske studier, der bekræfter dette, mangler. De aktuelle plastmaterialer er baseret på forskellige monomerer, og indholdet af fillerpartikler varierer fra 0-81 %. Materialerne er enten translucente eller opake. Der er fordele ved de opake materialer, heriblandt kontrol ved applikation og senere i forbindelse med kontrolundersøgelserne, mens ulemper er vanskeligheden i vurdering af carieslæsionen under forseglingen ved klinisk undersøgelse. Der findes endog materialer, som ændrer farve efter polymerisering, hvilket kan være en fordel for kontrol af applikationsområde og ufuldstændig polymerisation af forseglingen.

Konventionel glasionomercement (GIC) har også været anvendt til okklusale forsegling pga. materialets cariostatisk effekt som følge af vedvarende afgivelse af fluorid. I modsætning til plast kræver GIC ikke, at fissursystemet er fuldstændig tørlagt under applicering og polymerisering. En anden fordel er GIC's evne til at binde kemisk til emalje og dentin uden eller med overfladeætsning. Imidlertid er holdbarheden af GIC-forseglinger begrænset til nogle få år og dermed noget kortere end plastforseglinger (24,25). Det er dog muligt, at den cariesforebyggende effekt kan vedvare i en længere periode på grund af rester af GIC i fissursystemet (26).

## KLINISK RELEVANS

Tandlægen kan med fordel forsegle eller SEAL-behandle progredierende, okklusale carieslæsioner i det permanente tandsæt, når han vurderer andre non-invasive behandlingsmuligheder ineffektive. Med disse behandlingsformer kan tidspunktet for invasiv behandling udskydes eller eventuelt helt undgås. Samti-

dig kan tandlægen behandle approksimale carieslæsioner med begrænset penetration i dentinen med plastforsegling eller plastinfiltration, når tandlægen ønsker at undgå et operativt indgreb. På nuværende tidspunkt kan en plastinfiltration imidlertid kun anbefales til det primære tandsæt.

#### Infiltration

Infiltrationsteknikken bygger på en fjernelse af 50-100  $\mu\text{m}$  af emaljeoverfladen, det såkaldte "surface layer", hvorved infiltranten, en tyndtflydende plast, kan trænge ind i det øgede porevolumen i den underliggende "subsurface lesion". Det eneste markedsførte materiale (ICON) indeholder 90 % af fortyndermonomeren TEGDMA og 10 % ethanol. Materialet er lyspolymeriserende og yderst lavviskøst for at kunne penetrere dybt ind i læsionerne.

#### SEAL-behandling

Til denne behandling anvendes de omtalte plastbaserede forseglingsmaterialer.

### Indikationsområder for forsegling, infiltration og SEAL-behandling

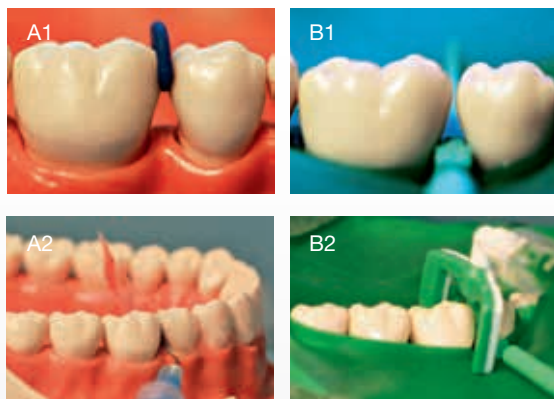
#### Forsegling

**Okklusalt** – Det profylaktiske anvendelsesområde for plastforsegling er patienter med høj cariesaktivitet og høj cariesrisiko. Det terapeutiske anvendelsesområde er progredierende okklusale carieslæsioner på børn, unge og voksne, læsioner uden klinisk kavitetdannelse og med radiologisk penetration til den yderste tredjedel af dentinen sv.t. diagnosen: "Caries Dentalis Progressiva Superficialis" (Tabel 1). GIC-forsegling er fortrinvis indiceret til tænder under eruption, hvor isolation og tørlægning er et problem. Hos højrisikopatienter i alle aldre kan GIC-forsegling også være at foretrække pga. materialets vedvarende fluoridafgivelse, som er betydeligt højere end den, der kan opnås med en fluoridholdig plastforsegling.

**Approksimalt** – Plastforsegling af approksimale carieslæsioner anvendes sjældent og kun terapeutisk til standsning af progression af initiale carieslæsioner uden kavitetdannelse fortrinvis i det permanente tandsæt. Den radiologiske cariespenetration er begrænset til den yderste tredjedel af dentinen sv.t. diagnosen: "Caries Dentalis Progressiva Superficialis" (Tabel 1).



## Approksimal forsegling versus infiltration



**Fig. 2.** Illustration af A) Approksimal forsegling: A1) Åbning af approksimalrummet med ortodontisk elastik A2) Ætsning med fosforsyre 35-38 % og beskyttelse af synergisten med en transparent matrice og B) Approksimal infiltration: B1) Åbning af approksimalrummet med en kile B2) Ætsning med saltsyre 15 % under anvendelse af kofferdam og semipermeable matrice, som beskytter synergisten. For mere information om procedureerne se Tabel 1.

**Fig. 2.** Illustration of A) Approximal sealing: A1) Opening of the approximal space with an orthodontic elastic A2) Etching with phosphoric acid 35-38% and protection of the synergist with an transparent matrix and B) Approximal infiltration: B1) Opening of the approximal space with a wedge B2) Etching with hydrochloric acid 15% using rubber dam and semipermeable matrix which protect the synergist. For more information about the procedures see Table 1.

### Infiltration

**Okklusalt** – På grund af fissursystemets morfologi er det vanskeligt at infiltrere et okklusalt cariesangreb, og der er ikke publiceret undersøgelser af den forebyggende og terapeutiske effekt af okklusalt plastinfiltration.

**Approksimalt** – Plastinfiltration kan anvendes på approksimale carieslæsioner uden brud på emaljen og uden skygge på randcrista ved klinisk undersøgelse. Den radiologiske udstrækning af læsionen er begrænset til emaljen og hvis i dentinen maksimalt til den yderste tredjedel af dentinen sv.t. diagnosen: "Caries Dentalis Progressiva Superficialis" (Tabel 1).

### SEAL-behandling

**Okklusalt** – SEAL-behandling er målrettet okklusale carieslæsioner i det permanente tandsæt vurderet som fyldningskrævende ifølge aktuelle behandlingsprincipper. Den radiologiske udstrækning af læsionen er begrænset til maksimalt halvvejs ind i dentinen sv.t. diagnosen: "Caries Dentalis Progressiva Media"

(Tabel 1). Læsioner med penetration i den midterste tredjedel af dentinen har også samme diagnose.

### Procedure for plastforsegling og plastinfiltration

Proceduren for plastforsegling og plastinfiltration er summeret i Tabel 1. Fremgangsmåden er beskrevet for Delton+®/Delton FS+® (forsegling) (DENTSPLY De Trey GmbH) og ICON (infiltration) (DMG Dental-Material Gesellschaft mbH, Germany). Der kan være forskel i fremgangsmåden for forskellige materialer, derfor skal behandleren altid følge forholdsreglerne i materialets brugsanvisning.

### Forsegling

**Okklusalt** – Overfladen afpudses med tandpasta eller pudse pasta med en stiv profylakseborste i mikromotor. Alternativt kan der anvendes Prophiflex air-abrasion med kalciumkarbonat i 10 sek. Anvendelse af pimpsten frarådes, da kornene i pimpsten ikke kan fjernes fuldstændigt hverken med vandspray eller syreætsning, og retention af plastmaterialet kan derfor forringes. Der kræves sufficient tørlægning vha. sug, vatruller eller kofferdam. Der foretages syreætsning med 35-38 % fosforsyre i 60 sek. i permanente og om muligt 120 sek. i primære tænder. Sund emalje omkring en carieslæsion syreættes også, hvorved retentionen af plastforseglingen forbedres. Efter grundig skylning med vandspray fremtræder det ætsede relief kalket/opakt. Den dybere del af fissuren skal også fremtræde opakt. Hvis dette ikke er tilfældet, eller der er salivakontaminering, gentages syreætsning i kortere tid (10-20 sek.), og der vandsprayes i 5 sek. Peptiderne i spytet kan hæmme adaptation og retentionen af forseglingen. Absolut alkohol (99,6 %) appliceres to gange på den ætsede overflade, der pustes tør for at sikre optimal tørlægning af emaljerelieffet og dermed bedre retention af platen. Det kontrolleres, at der ikke er vanddråber i luftstrømmen. Ved kontaminering af det ætsede område med spyt gentages ætsningen i kortere tid. Forseglingsmaterialet appliceres kun på den ætsede overflade, og eventuelle luftblærer fjernes. Efter 20 sek. polymeriseres i 40 sek. Forseglingens adaptation kontrolleres. Okklusion og artikulation kontrolleres med artikulationspapir. Der må ikke være funktionel belastning på forsegling grundet materialets ringe mekaniske egenskaber.

**Approksimalt** – Udførelsen af approksimal forsegling kræver, at der skabes en åbning af approksimalrummet. Dette sker lettest under fyldningsbehandling af synergisten, hvor der efter kavitetpræparation vil være direkte adgang og overblik over den tilstødende approksimalflade. Alternativt må der skabes approksimal åbning med en kile eller en ortodontisk elastik, som anbringes i approksimalrummet i 2-3 dage (Fig. 2A). Sufficient tørlægning skabes evt. med kofferdam. Nabotanden beskyttes med en transparent matrice. Overfladen ætzes med 35-38 % fosforsyre i 60 sek. Efter grundig skylning med vandspray fremstår det ætsede relief kalket. Absolut alkohol (99,6 %) appliceres to gange på den ætsede overflade og pustes tør. Forseg-

lingsmaterialet appliceres, og efter 20 sek. fjernes overskuds-materiale med tandtråd og forsigtig luftpåblæsning suppleret med sug. Derefter polymeriseres 20 sek. facielt fra efterfulgt af 20 sek. oralt fra. Kanttilslutningen kontrolleres med sonde, og evt. overskud fjernes og poleres med bikinistrips.

### Infiltration

*Approksimalt* – Overfladen rengøres med tandtråd. Sufficient tørtlægnings skabes med kofferdam for at undgå ætsning af gingiva og slimhinderne. Nabotænderne separeres med kile. Der anvendes en speciel semipermeabel matrice, som beskytter synergisten, samtidig med at platen kan sive ud gennem perforationerne fra den modsatte side (Fig. 2B). Overfladen ætsets med 15 % saltsyre i 2 min., skylles med vandspray i 30 sek., pustes tør, dehydreres med absolut alkohol (99,6 %) i 30 sek. og pustes tør igen. Infiltrationsplaten appliceres i 3 min. med det specielle matriceanlæg. Overskud fjernes med tandtråd og forsigtig luftpåblæsning suppleret med sug. Der lyspolymeriseres 20 sek. facielt fra efterfulgt af 20 sek. oralt fra. Infiltrationsplaten reappliceres i 30 sek. og polymeriseres i 40 sek. efter fjernelse af overskud.

### SEAL-behandling

*Okklusalt* – Proceduren for denne behandling er den samme som ved okklusal forseglings.

### Effektivitet

#### Plastforsegling og plastinfiltration

*Okklusalt* – Plastforsegling er effektiv til at forebygge og standse progression af initiale okklusale carieslæsioner under forudsætning af, at forseglingsen er tæt og intakt (27,28). Metaanalyser har vist, at forseglings har en højere virkning i at standse cariesprogression sammenlignet med fluorbehandling (29). En nylig metaanalyse har vist, at materialetypen påvirker forseglingsens holdbarhed. Mens den gennemsnitlige retention for 3. og 4. generations plastforseglinger er ca. 80 % efter to år og ca. 70 % efter fem år, er den gennemsnitlige retention af GIC-forseglinger kun 12 % efter to år og 5 % efter fem år (30).

*Approksimalt* – Forseglings og infiltration af initiale approksimale carieslæsioner har også vist en signifikant højere effektivitet sammenlignet med andre non-invasive behandlingsmuligheder både i det primære tandsæt (4,31) og det unge permanente tandsæt (5,32,33). I nyere kliniske undersøgelser er den gennemsnitlige terapeutiske effekt målt som differencen i standset cariesprogression efter plastforsegling og plastinfiltration vs. fluorbehandling af emaljecaries målt til 25 % for forseglings og 39 % for infiltration sammenlignet med fluorbehandling. Der er ikke fundet signifikant forskellig effektivitet af forseglings og infiltration i disse undersøgelser (4,5,31-33).

### SEAL-behandling

Flere undersøgelser har vist, at der er direkte relation mellem

en forseglings integritet og cariesprogression, og at progressionen kan standses under forudsætning af, at forseglingsen er tæt (34,35). Forseglede carieslæsioner bliver bakteriologisk inaktive eller sterile med tiden (34), idet forseglingsen skaber en barriere for ernæringstilførsel fra det orale miljø. Farven og konsistensen af den cariøse og evt. inficerede dentin ændres, så læsionen bliver mørkere, tør og læderagtig som tegn på inaktivitet, hvis den åbnes (36).

De foreløbige kliniske og radiologiske resultater for SEAL-behandling af fyldningskrævende carieslæsioner på børn og unge viste, at ca. 85 % ikke var progredieret efter tre år (21). Hos voksne var ca. 90 % af SEAL-behandlede læsioner uden progression efter 2-3 år (20). På voksne patienter var 80 % af forseglingserne klinisk velfungerende, 14 % blev repareret/fornyset, og 6 % blev erstattet med en plastfyldning efter 2-3 år, mens de tilsvarende for børn og unge var henholdsvis 63 %, 15 % og 22 %. Der er en tendens til, at forseglingsens retention og cariesprogressionen afhænger af overfladens integritet og læsionsdybden, således at behovet for genforsegling på grund af delvist eller totalt tab af forseglings er størst for kaviterede og meget dybe læsioner. På børn og unge er resultaterne dårligst for SEAL-behandling af første molar. Kaviterede carieslæsioner kan indeholde bakteriel biofilm (7,37), som kan være vanskelig at fjerne med afpudding før applikation af forseglingsmaterialet. Derfor er retentionen afhængig af binding mellem forseglingsmaterialet og den sunde emalje, hvilket også er gældende for en fissurforsegling. SEAL-projektet er planlagt at have en minimumobservationsperiode på fem år.

### Diskussion

I Danmark udføres ca. 75 % af alle fyldninger i det primære tandsæt på grund af approksimal caries og ca. 15 % på grund af okklusal caries. I det unge permanente tandsæt er det modsatte tilfældet. Selv om okklusalfalderne kun udgør 11 % af det samlede antal flader i det permanente tandsæt hos 15-årige i Danmark, er ca. 70 % af DMFS-indekset (Decayed, Missed, Filled- Surfaces) relateret til disse flader, mens approksimal caries på præmolarer og molarer kun udgør ca. 20 % (2,38). Tilsvarende data for voksne danskere er mangelfulde. Ikke publicerede data fra den odontologiske del af den igangværende KRAM-undersøgelse indikerer imidlertid, at patienter under 26 år gennemsnitligt har ca. 12 sunde okklusalfalder og 29 sunde approksimalfalder, mens patienter over 65 år kun har ca. to okklusalfalder og otte approksimalfalder, som er forblevet sunde (Fig. 1) (39). De refererede resultater bygger alene på registreringer af betandede personer, og det er også sandsynligt, patienterne i KRAM-undersøgelsen er mere interesserede i deres tandsundhed end den danske befolkning generelt. Der er således ingen tvivl om, at både okklusal og approksimal caries udgør et stort problem hos børn, unge og voksne og fører til mange behandlinger i begge tandsæt livet igennem.

Kriterierne for operativ carierterapi har ændret sig i Danmark og andre skandinaviske lande gennem de seneste årtier. ➔

Selvom fyldningsbehandling er en effektiv måde at standse cariesprogression, holder fyldninger ikke evigt, og placering af den første fyldning kan have fatale følger for tandens prognose. Det kan med tiden blive nødvendigt med gentagende reparationer/omlavninger med fjernelse af mere sund tandsubstans hver gang for til sidst at nå endepunktet, ekstraktion af den pågældende tand (13). Fig. 1 viser således, at det ikke kun er antallet af fyldninger, der stiger med alderen, men også antallet af mistede flader som en konsekvens af gentagen fyldningsterapi (39).

Forsegling og infiltration danner en bro mellem non-invasiv og invasiv behandling. Ved at lave en plastforsegling eller infiltration kan man forlænge tandens levetid, fordi man kan udsætte tidspunktet for operativ fyldningsbehandling eller eventuelt helt undgå den.

Resultaterne fra de få publicerede undersøgelser viser, at approssimal plastinfiltration har en lidt bedre, men ikke signifikant bedre effekt end plastforsegling i begge dentitioner, og at begge plastbehandlinger er signifikant bedre end fluorbehandling (4,5,31,33). På nuværende tidspunkt er erfaringerne med approssimal plastinfiltration begrænsede, og det er muligt, at den markante ætsning af approssimalfladen kan føre til øget cariesprogression i de tilfælde, hvor der ikke opnås en infiltration af plast i hele det ætsede område. På nuværende tidspunkt kan behandlingen derfor kun anbefales i det primære tandsæt. Der er også økonomiske aspekter, som må tages i betragtning, idet infiltrationsmaterialer er dyrere end forseglingsmaterialer. Der er dog ingen af de to approssimale plastbehandlinger, som anvendes i større udstrækning i Danmark eller i andre lande.

KVIT-projektet, som er en undersøgelse til belysning af mulighederne for amalgamfri tandpleje for børn og unge, viste, at tandlæger i Danmark ofte udfører fyldningsbehandling af okklusallflader med carieslæsioner i et stadie, hvor læsionen er begrænset til emaljen. Der foreligger ingen kliniske undersøgelser af plastinfiltration af sådanne læsioner, mens okklusal plastforsegling er en gængs og veldokumenteret metode til forebyggelse og behandling af superficielle emaljelæsioner. Der er få fordele ved at anvende GIC frem for plast som forseglingsmateriale samt 1) mindre følsomhed for fugt under anvendelse samt 2) vedvarende fluoridafgivelse og dermed cariostatisk effekt. Den cariesreducerende effekt af en okklusal plastforsegling afhænger af, om forseglingen er tæt og intakt, hvorfor det er vigtigt, at proceduren for det valgte materiale følges nøje (34,40). Tidligere undersøgelser har vist, at der kun er cariesprogression under 5-10 % af forseglede initiale carieslæsioner i løbet af en treårig periode. Også SEAL-behandling af ellers traditionelt fyldningskrævende okklusale carieslæsioner har vist sig effektiv til at standse progression på børn, unge og voksne. Det er bemærkelsesværdigt, at den årlige fejlfrekvens ved en SEAL-behandling af manifesterede læsioner ikke er meget højere end fejlfrekvensen ved forsegling af initiale carieslæsioner. Det skal dog understreges, at en SEAL-behandling kræver mødestabile patienter, og at de påkrævede årlige kliniske og radiologis-

ke kontroller gør en plastforsegling lige så omkostningsfyldt for patienterne som en plastfyldning.

Mens plastforsegling er en gængs behandling af initiale okklusale carieslæsioner hos børn og unge i Den Kommunale Tandpleje, er det ikke almindeligt at anvende forsegling på voksne patienter, som behandles i den private sektor. Mulighederne for at ændre de aktuelle behandlingsstrategier i retning af non-invasiv forsegling frem for invasiv behandling er således til stede i den kommunale tandpleje, og der er vist stor interesse for implementering af SEAL-projektet i en række kommuner, der ikke selv er med i projektet. En tilsvarende implementering af resultaterne i den private sektor forudsætter en forbedring af den aktuelle honorering af plastforseglinger, og selvom en sådan er under overvejelse, mangler der stadig viden om behandlingsmulighederne blandt hovedparten af de privatpraktiserende tandlæger i Danmark, ligesom der mangler en klar opbakning af en ændret behandlingsstrategi fra patienter og tandlægeforeninger. Det skal også understreges, at en radikal ændring af en behandlingsstrategi forudsætter valide og reproducerbare resultater samt en høj grad af evidens. Det danske SEAL-projekt er først planlagt afsluttet efter minimum fem års observationsperiode og bliver suppleret med resultaterne fra tilsvarende undersøgelser fra andre lande, undersøgelser, som er initieret på baggrund af vores præliminære lovende resultater.

### Konklusioner

- Den første fyldning kan have negative følger for tandens prognose.
- Plastforsegling og plastinfiltration danner en bro mellem non-invasive og invasive behandlingsinterventioner for behandling af superficielle carieslæsioner.
- Progredierende superficielle carieslæsioner kan med fordel behandles med en forsegling eller infiltration, således at fyldningsbehandling af sådanne læsioner kan udskydes eller måske helt undgås.
- Med SEAL-behandling kan fyldningskrævende okklusale carieslæsioner forsegles, såfremt det er muligt at følge behandlingerne med hyppige kliniske og radiologiske kontroller.

## ABSTRACT (ENGLISH)

**Resin sealing and infiltration of occlusal and proximal caries lesions**

Resin sealing is a standard non-invasive treatment to arrest superficial occlusal caries lesions in the young permanent dentition. Resin sealing has also shown to be effective in stopping progression of superficial proximal lesions, but the use of the treatment is very limited in Denmark. A new technique, resin infiltration, is introduced mainly for treatment of proximal caries, and the results of the first clinical studies show a superior efficacy in comparison to fluoride application for treatment of such lesions. There are no clinical studies of resin infiltration of occlusal caries.

Results from a new Danish study SEAL-DK shows that manifest occlusal caries lesions, which are traditionally treated operatively with a filling, can instead be sealed with resin, and it will often be possible to stop progression of the caries lesion, if the sealant is intact and tight.

The aim of this paper is to describe the point of non-invasive and invasive treatment of carious lesions, as well as the indication for the use of resin sealing/infiltration of occlusal and proximal carious lesions in the primary and permanent dentition. At the same time the paper describes the results and implications of the SEAL-study.

## Litteratur

- Ekstrand KR. Cariologi. Årsagsanalyse, diagnostik, risikovurdering og cariesbehandling, et patienttilfælde. Tandplejeren 2007;10:19-25.
- Ekstrand KR, Ricketts DN, Kidd EA. Occlusal caries: pathology, diagnosis and logical management. Dent Update 2001;28:380-7.
- Ericson D. The concept of minimally invasive dentistry. Dent Update 2007;34:9-18.
- Ekstrand KR, Bakhshandeh A, Martignon S. Treatment of proximal superficial caries lesions on primary molar teeth with resin infiltration and fluoride varnish versus fluoride varnish only: efficacy after 1 year. Caries Res 2010;44:41-6.
- Meyer-Lueckel H, Bitter K, Paris S. Randomized controlled clinical trial on proximal caries infiltration: three-year follow-up. Caries Res 2012;46:544-8.
- Paris S, Bitter K, Naumann M et al. Resin infiltration of proximal caries lesions differing in ICDAS codes. Eur J Oral Sci 2011;119:182-6.
- Thylstrup A, Qvist V. Principal enamel and dentin reactions during caries progression. In: Thylstrup A, Leach SS, Qvist V, eds. Dentine and dentine reactions in oral cavity. Oxford: IRL Press, 1987;3-16.
- Banerjee A, Watson TF, Kidd EA. Dentine caries: take it or leave it? Dent Update 2000;27:272-6.
- Fusayama T. Two layers of carious dentin; diagnosis and treatment. Oper Dent 1979;4:63-70.
- Mejàre I, Stenlund H. Caries rates for the mesial surface of the first permanent molar and the distal surface of the second primary molar from 6 to 12 years of age in Sweden. Caries Res 2000;34:454-61.
- Mejàre I, Stenlund H, Zelezny-Holmlund C. Caries incidence and lesion progression from adolescence to young adulthood: a prospective 15-year cohort study in Sweden. Caries Res 2004;38:130-41.
- Mørup K, Ekstrand KR. Fissurforsegling til behandling af caries hos børn og voksne. Tandlægebladet 2000;104:480-90.
- Qvist V. Longevity of restorations: the "death spiral". In: Fejerskov O, Kidd EAM, eds. Dental caries: the disease and its clinical management. 2nd ed. Oxford: Blackwell Munksgaard, 2008;443-55.
- Mjör I, Moorhead JE, Dahl JE. Reasons for replacement of restorations in permanent teeth in general dental practice. Int Dent J 2000;50:361-6.
- Espelid I, Tveit AB, Mejære I et al. Restorative treatment decisions on occlusal caries in Scandinavia. Acta Odontol Scand 2001;59:21-7.
- Mejàre I, Sundberg H, Espelid I et al. Caries assessment and restorative treatment thresholds reported by Swedish dentists. Acta Odontol Scand 1999;57:149-54.
- Gordan VV, Bader JD, Garvan CW et al. Restorative treatment thresholds for occlusal primary caries among dentists in the dental practice-based research network. J Am Dent Assoc 2010;141:171-84.
- Rindal DB, Gordan VV, Litaker MS et al. Methods dentists use to diagnose primary caries lesions prior to restorative treatment: findings from The Dental PBRN. J Dent 2010;38:1027-32.
- Qvist V. Quality and longevity of posterior restorations in permanent teeth of adolescents. The 22nd Congress of the International Association of Pediatric Dentistry, 2009.
- Bakhshandeh A, Qvist V, Ekstrand KR. Sealing occlusal caries lesions in adults referred for restorative treatment: 2-3 years of follow-up. Clin Oral Investig 2012;16:521-9.
- Qvist V, Andersen TR, Borum MK et al. SEAL-DK. Sealing or restoring manifest occlusal caries in young permanent teeth after 3 years. 2011. Abstract. The 23rd Congress of the International Association of Pediatric Dentistry.
- Buonocore MG. A simple method of increasing the adhesion of acrylic filling materials to enamel surfaces. J Dent Res 1955;34:849-53.
- Cueto EI, Buonocore MG. Sealing of pits and fissures with an adhesive resin: its use in caries prevention. J Am Dent Assoc 1967;75:121-8.
- Kervanto-Seppälä S, Lavonius E, Pietilä I et al. Comparing the caries-preventive effect of two fissure sealing modalities in public health care: a single application of glass ionomer and a routine resin-based sealant programme. A randomized split-mouth clinical trial. Int J Paediatr Dent 2008;18:56-61.
- Raadal M, Utikilen AB, Nilsen OL. Fissure sealing with a light-cured resin-reinforced glass-ionomer cement (Vitrebond) compared with a resin sealant. Int J Paediatr Dent 1996;6:235-9.
- Yengopal V, Mickenautsch S, Bezerra AC et al. Caries-preventive effect of glass ionomer and resin-based fissure sealants on permanent teeth: a meta analysis. J Oral Sci 2009;51:373-82.
- Handelman SL, Leverett DH, Espeland M et al. Retention of sealants over carious and sound tooth surfaces. Community Dent Oral Epidemiol 1987;15:1-5.
- Mertz-Fairhurst EJ, Curtis JW Jr, Ergle JW et al. Ultraconservative and cariostatic sealed restorations: results at year 10. Am Dent Assoc 1998;129:55-66.
- Hiiri A, Ahovuo-Saloranta A, Nordblad A et al. Pit and fissure sealants versus fluoride varnishes for preventing dental decay in children and adolescents. Cochrane Database Syst Rev 2010: CD003067.
- Kühnisch J, Mansmann U, Heinrich-Weltzien R et al. Longevity of materials for pit and fissure sealing – results from a meta-analysis. Dent Mater 2012;28:298-303.
- Martignon S, Tellez M, Santamaría RM et al. Sealing distal proximal caries lesions in first primary molars: efficacy after 2.5 years. Caries Res 2010;44:562-70.
- Martignon S, Ekstrand KR, Ellwood R. Efficacy of sealing proximal early active lesions: an 18-month clinical study evaluated by conventional and subtraction radiography. Caries Res 2006;40:382-8.
- Martignon S, Ekstrand KR, Gomez J et al. Infiltrating/sealing proximal caries lesions: a 3-year randomized clinical trial. J Dent Res 2012;91:288-92.
- Handelman SL, Washburn F, Woppler P. Two-year report of sealant effect on bacteria in dental caries. J Am Dent Assoc 1976;93:967-70.
- Handelman SL, Leverett DH, Solomon ES et al. Use of adhesive sealants over occlusal carious lesions: radiographic evaluation. Community Dent Oral Epidemiol 1981;9:256-9.
- Bjørndal L, Kidd EA. The treatment of deep dentine caries lesions. Dent Update 2005;32:402-13.
- Kidd EAM, Fejerskov O. The control of disease progression: non-operative treatment. In: Fejerskov O, Kidd EAM, eds. Dental caries: the disease and its clinical management. 2nd ed. Oxford: Blackwell Munksgaard, 2008;251-6.
- Ekstrand KR, Martignon S, Christiansen MEC. Frequency and distribution patterns of sealants among 15-year-olds in Denmark in 2003. Community Dental Health 2007;24:26-30.
- Qvist V. Mundtlig information. Data er ikke publiceret endnu. 2012.
- Mertz-Fairhurst EJ, Schuster GS, Williams JE et al. Clinical progress of sealed and unsealed caries. Part II: Standardized radiographs and clinical observations. J Prosthet Dent 1979;42:633-7.